



CARTA AL EDITOR

Trofozoíto de *Entamoeba coli* con cuatro núcleos

Entamoeba coli trophozoite with four nuclei

Trofozoíto de *Entamoeba coli* com quatro núcleos

Luis Eduardo Traviezo^{1,2*}, Andrea Galíndez^{1,2}

¹ Universidad Centroccidental "Lisandro Alvarado", Decanato de Ciencias de la Salud, Sección de Parasitología Médica, Barquisimeto, Venezuela.

² Fundación ONG "Na' Waraos", Barquisimeto, Venezuela.

*Correspondencia: Urbanización Tierra del Sol 2, Casa A-29, Cabudare, estado Lara, Venezuela.
Teléfono: (058)(0414) 524-4736.

Correo electrónico: luisetraviezo@hotmail.co

..... Fecha de recibo: 08-02-2018

..... Fecha de aceptación: 12-03-2018

Citar así:

Traviezo L E, Galíndez A. Trofozoíto de *Entamoeba coli* con cuatro núcleos 2018;5(1):144-147. doi: <https://doi.org/10.24267/23897325.269>



SEÑORA EDITORA

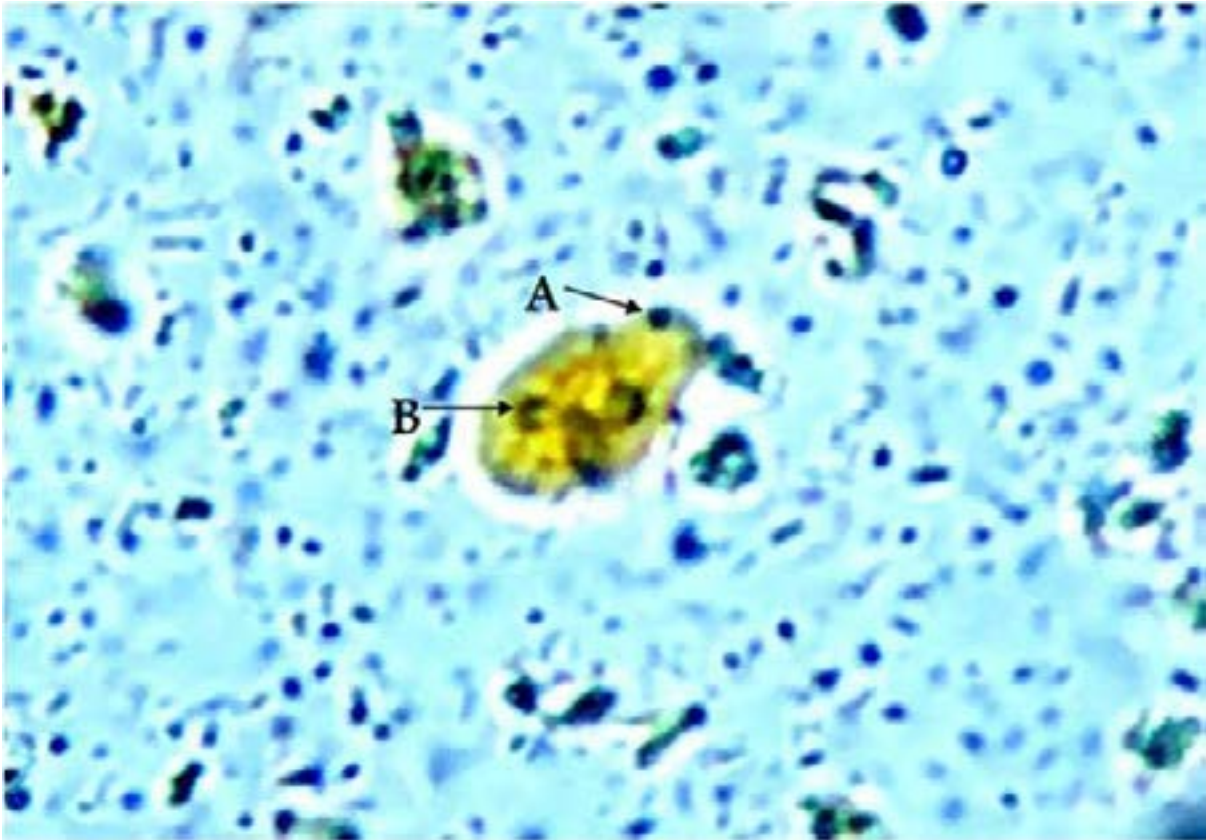
Entamoeba coli fue identificada primeramente por Lewis (1870), pero fue Gras en 1877 quien la describió. Es un parásito comensal que habita el intestino grueso del humano y su presencia siempre ha estado asociada con la patógena *Entamoeba histolytica*. En condiciones normales, el trofozoito de *E. coli* debe medir entre 15 y 50 μm , se mueve poco y sin direccionalidad definida, emitiendo pseudópodos romos, cortos y no hialinos, y no se aprecia una diferenciación clara entre el ectoplasma y el endoplasma. El trofozoito presenta un solo núcleo que, al teñirlo, permite apreciar un cariosoma irregular, no compacto, de gran tamaño y excéntrico, y una cromatina perinuclear que tiene forma de gránulos gruesos e irregulares (1-4).

En un trabajo de campo asistencial y científico, en la población de Nabasanuka (coordenadas geográficas LN 09°08' 11,9" y LO061°03'31,2") en la zona selvática del Bajo Delta, estado Delta Amacuro, Venezuela, se detectó una alteración biológica en un ejemplar de *E. coli*, proveniente de la muestra de heces de un indígena warao. Se trataba de un trofozoito de *E. coli* de cuatro núcleos, de unas 25 μm , el cual emitía pseudópodos romos, anchos, cortos y lentos (movimiento), sin vacuolas de glucógeno y con prolongación de ectoplasma; su movilidad se detuvo al agregarle solución de lugol, con lo cual se logró congelar el

momento en que emitía un pseudópodo y permitió tomar la imagen que se anexa.

Se han encontrado altas prevalencias de *E. coli* en poblaciones de indígenas waraos, abundancia que sobrepasa el 40 % de muestras positivas. Su frecuencia, además de la exposición constante a diversidad de reservorios de las amibas, como peces, reptiles, mamíferos y aves (amibas del grupo coli, criterios A y B) (2), y los elementos epidemiológicos favorables para la transmisión fecal-oral, podrían influir en la curiosidad biológica detectada. Sería interesante hacer análisis genómicos y moleculares para indagar mejor sobre la caracterización de las especies (1-4).

Figura 1. Trofozoíto de *Entamoeba coli*. A: pseudópodo; B: núcleo con cromatina irregularmente distribuida. Solución de Lugol, 400X.



CONFLICTOS DE INTERESES

Los autores declaran no tener conflicto de intereses.

FINANCIACIÓN

Fundación ONG, Na´Waraos.

REFERENCIAS

1. Gomila B, Toledo R, Esteban J. Amebas intestinales no patógenas: una visión clinicoanalítica. *Enferm Infecc Microbiol Clín*. 2011; 29: 20-8. [https://doi.org/10.1016/S0213-005X\(11\)70023-4](https://doi.org/10.1016/S0213-005X(11)70023-4)
2. Ponce F, Martínez A. Taxonomía y filogenia del género *Entamoeba*, una revisión histórica. *Rev Ibero Latinoam Parasitol*. 2010; 69: 5-37.
3. Guilarte D, Gómez E, El Hen F, Garantón A, Marín L. Aspectos epidemiológicos y hematológicos asociados a las parasitosis intestinales en indígenas Waraos de una comunidad del estado Sucre, Venezuela. *Interciencia*. 2014; 39: 116-21.
4. Devera R, Finali M, Franceschi G, Gil S, Quintero O. Elevada prevalencia de parasitosis intestinales en indígenas del estado Delta Amacuro, Venezuela. *Rev Biomed*. 2005; 16: 289-91. <https://doi.org/10.32776/revbiomed.v16i4.430>