

Disección experimental de la banda miocárdica ventricular

Experimental dissection of the ventricular myocardial band

**David Ricardo Salamanca^{1*}, Martha Bernal-
García², Iván Darío Castro³**

¹ Estudiante del programa de Medicina, Semillero de Investigación RENASCI, Grupo de Investigación Bioética y Educación en Salud, Universidad de Boyacá, Tunja, Colombia.

² Odontóloga; profesora titular, coordinadora, Semillero de Investigación RENASCI, Grupo de Investigación Bioética y Educación en Salud, Universidad de Boyacá, Tunja, Colombia.

³ Médico, E.S.E. Salud Sogamoso, Sogamoso, Colombia.

*Correo electrónico: renasci@uniboyaca.edu.co

..... Fecha de recibido: 07 – 10 – 14 Fecha de aceptación: 29 – 06 – 15

Citar este artículo así:

Salamanca DR, Bernal-García M, Castro ID. Disección experimental de la banda miocárdica ventricular. Revista Investig. Salud Univ. Boyacá. 2015;2:148-161

RESUMEN

Introducción: El modelo de disección de la banda miocárdica ventricular descrito por Torrent-Guasp, permite conocer la anatomía macroscópica funcional cardiaca, abriendo un amplio campo de investigación al exponer nuevas nociones científicas. El presente trabajo pretende determinar la estructura de la banda miocárdica ventricular, siguiendo ese modelo, con algunas modificaciones en corazones de porcinos, por el parecido morfofuncional con el corazón humano, para describir la secuencia de disección de la banda y estudiar la disposición de los haces de fibras miocárdicas ventriculares.

Métodos: Estudio descriptivo, observacional y longitudinal con enfoque cuantitativo. La muestra fue de siete corazones porcinos con integridad anatómica y 48 horas de sacrificio. La técnica aplicada incluyó los pasos de limpieza y desengrase, disección del surco interventricular anterior, separación del tronco pulmonar, del segmento derecho, de la aorta con segmento ascendente y despliegue de la lazada apexiana. Con registro fotográfico.

Resultados: En los corazones 1 y 2 se desdobló hasta el segmento derecho, por ruptura de banda apexiana, en el corazón 3 se desplegó el segmento ascendente con vista del segmento descendente. En el resto de los corazones no se logró avanzar con el desdoblamiento del segmento izquierdo y descendente. La reproducción de técnica descrita en la literatura, presenta la dificultad al desdoblar los últimos segmentos.

Conclusión: Conocer la disposición anatómica de la banda miocárdica ventricular es fundamental en los métodos de aprendizaje básicos y clínicos de la formación médica por una parte y por otra permite el entendimiento de diferentes patologías miocárdicas, favorece el planeamiento de abordajes quirúrgicos con técnicas más precisas y proyección de resultados posoperatorios.

Palabras clave: Corazón, Atrios cardiacos, Ventrículos cardiacos, disección, miocardio.

ABSTRACT

Introduction: The dissection model of ventricular myocardial band described by Torrent-Guasp, let us know the heart gross functional anatomy, this opens a wide field of research to present new scientific notions. The current project pretends to determine the ventricular myocardial band structure, following this model, with some pig hearts, because of the similarity to the

human heart, in order to describe the sequence of the band dissection and study the layout beams of ventricular myocardial fibers.

Methods: A descriptive, observational and longitudinal study with quantitative focus. The isolate was of seven pig hearts with their anatomic integrity 48-hours sacrifice died. The applied technique involved the steps of cleaning, degreasing, and dissection of the anterior interven-tricular sulcus, separation of the pulmonary trunk, right segment of the ascending aorta and descending segment of the apical loop. Photographic record was taken.

Results: In the hearts 1 and 2 will be unfolded until the right segment because of apical band disruption. Heart 3, the ascending segment of the descending segment view was displayed. In the other hearts, the left segment and descending segments were not shown. Respect to original technique this presents a difficulty unfolding with the later segments.

Conclusion: Knowing the anatomical ventricular myocardial band arrangement is essential in the basic and clinical methods in the medical training. On the other hand, this allows the understanding of different myocardial diseases and promotes the surgical approaching with more precise technique and best postoperative screening results.

Key words: Heart, Heart atria, Heart ventricles, dissection, myocardium.

INTRODUCCIÓN

Los grandes anatomistas de la antigüedad como, Erasístrato, 260 a.C., Leonardo Da Vinci en 1497, Andrés Vesalio en 1541, revelaron las primeras nociones acerca de la configuración macroscópica del corazón (1-2). Conformado este estructuralmente por dos mitades diferenciadas: un "corazón derecho" y un "corazón izquierdo", en cada una de estas mitades se encuentran dos cavidades: un atrio (aurícula) y un ventrículo. Es un órgano hueco y de paredes musculares

que circunscribe esas cavidades en las que circula la sangre (3). Fisiológicamente el corazón está formado por tres tipos principales de músculo cardíaco: músculo auricular, músculo ventricular y fibras musculares especializadas de excitación y de conducción. El músculo auricular y ventricular se contrae de manera muy similar al músculo esquelético, excepto que la duración de la contracción es mucho mayor. Histológicamente el músculo cardíaco presenta fibras musculares

cardíacas dispuestas en un retículo, de modo que las fibras se dividen, se vuelven a combinar y se separan de nuevo (4).

Es ampliamente aceptado que la arquitectura de las fibras miocárdicas desempeña un papel fundamental en muchos aspectos funcionales del corazón, tales como la propagación eléctrica y la contracción ventricular (5-6). Una de las maravillas de la estructura y función cardíacas, es el acortamiento sistólico de la fibra miocárdica de alrededor de 15%, que se traduce en un engrosamiento radial de la pared de un 40%, y finalmente se expresa en un cambio de volumen de la cavidad ventricular de un 60% en un corazón normal (7). Para llegar a esta conclusión han pasado cientos de años de estudio de la anatomía cardíaca, desde Richard Lower en 1670 quien describió la disposición helicoidal de las fibras miocárdicas, hasta Francisco Torrent-Guasp quien, mediante disección roma del corazón, demuestra la existencia de una banda miocárdica única, en la que confluyen las fibras miocárdicas formando una doble espiral. En el ventrículo izquierdo describe fibras descendentes subendocárdicas y ascendentes subepicárdicas, ambas en un ángulo de aproximadamente 60 grados y perpendicular entre ellas. Entre ambas capas existe una tercera capa de fibras circunferenciales que por ser perpendiculares al ultrasonido en la visión de cuatro cavidades son visibles en el septum interventricular como

una ecodensidad lineal mayor a nivel de su parte media (8).

Torrent-Guasp refiere que esta pieza, se divide en dos lazadas, una basal conformada por los segmentos derecho e izquierdo; y una lazada apical constituida por una región descendente y ascendente respectivamente, de igual manera explica el modelo de malla cardíaca que propone la disposición de los miocitos de manera longitudinal y radial, con angulaciones que varían con la profundidad miocárdica, y relaciona esta distribución arquitectónica con su consecuencia funcional (9)

En diferentes investigaciones han propuesto al menos 7 modelos estructurales ventriculares distintos de acuerdo a la disposición local del tejido miocárdico, haciendo controversial, a pesar del gran esfuerzo, la comprensión de la conformación estructural y funcional del corazón. En modelos de naturaleza animal, la interacción de la estructura laminar cardíaca permite la unificación de algunas características geométricas aparentemente contradictorias de los modelos estructurales, argumentando que su interpretación depende del procedimiento de disección que se aplique (10).

La estructura muscular de los ventrículos y la disposición de las fibras miocárdicas, ha tenido varios estudios importantes de anatomía comparada, en corazones de

animales mamíferos, algunos en embriones y otros en adultos, especialmente de cerdos, por su similitud anatómica y funcional con la del hombre, reportando hallazgos principalmente con la dirección de las bandas musculares (11-24).

El cardiólogo Torrent-Guasp se dedicó a la búsqueda de la lógica del funcionamiento del corazón como una bomba, realizó estudios del músculo cardíaco con el microscopio sin ninguna respuesta a su interés, continuó con la disección de los corazones de todo tipo de animales. En 1973, por primera vez en la historia, describió la estructura del corazón como una banda de músculo que comienza en el punto de entrada de la arteria pulmonar y termina por debajo de la salida de la arteria aorta, envolviéndose en una doble hélice bobina que delimita ambas cavidades ventriculares con una pared para separarlos. Tomando esta arquitectura como su base, en 1997 presentó una teoría que proporciona una explicación de por qué la banda miocárdica representa importancia en la contracción para la expulsión y aspiración de la sangre. Él hizo descubrimientos anatómicos conocidos en aproximadamente 40 universidades de prestigio en Europa, América, y Japón (25).

Cosín J. y Hernadiz A., comentan que ni la observación directa o con instrumentos ópticos ni la palpación del órgano permiten

identificar partes de la banda. La disección realizada por Torrent-Guasp y quienes aprendieron de él reproduce en todos los corazones la misma estructura, y esta reproducibilidad es el único dato objetivable de la existencia de la banda como estructura anatómica aportada inicialmente (26). En general, para los fisiólogos y los biofísicos, la organización del miocardio en una banda con dos helicoides facilitaba mucho la comprensión de la mecánica cardíaca y su eficacia para generar la presión. Muchas de las pruebas que se han aportado para demostrar que la banda es el sustrato anatómico real del corazón se derivan de esta "conveniencia fisiológica" (26). Una mayor comprensión de la estructura del miocardio que une la morfología y la función del corazón sería importante como conocimiento crucial para los procedimientos y estudios clínicos médicos y quirúrgico (27).

El modelo de disección de la banda miocárdica ventricular descrito por Torrent-Guasp abre un amplio campo de investigación al exponer nuevas nociones científicas en la estructuración del corazón humano, así el objetivo del presente trabajo de investigación fue, determinar la estructura de la banda miocárdica ventricular, siguiendo ese modelo de disección con algunas modificaciones en una muestra de corazones de porcinos.

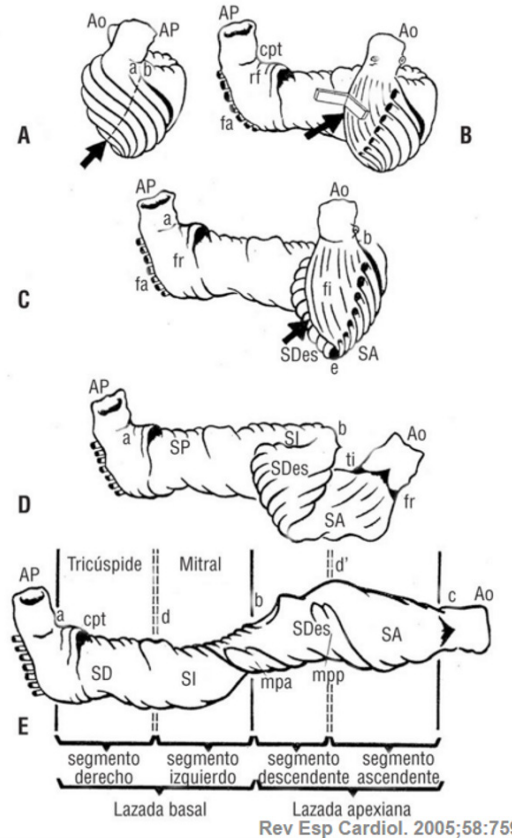
MATERIALES Y MÉTODOS

Se trata de un estudio descriptivo, observacional y longitudinal con un enfoque de investigación cuantitativo (28). La muestra se conformó con siete corazones porcinos, que tuvieron como criterios de inclusión la integridad anatómica de la estructura, sacrificio no mayor de 48 horas y preservación adecuada en la cadena de frío. La muestra a estudio fue de tipo no probabilístico por conveniencia (29).

Para la recolección de los datos, los corazones fueron numerados del 1 al 7, y se consideraron tres variables con base en las características de la Técnica: Disección, Configuración y Segmentación de la banda miocárdica ventricular. La práctica se realizó en el laboratorio de Morfología de la Universidad de Boyacá, acatando la resolución No. 8430 de 1993, del Ministerio de Salud, durante 7 meses, período en el cual se realizó la técnica cada mes con un nuevo corazón, con el objetivo de avanzar en la técnica de conformación macroscópica de la banda. Se usó equipo de disección con pinzas tipo Kelly para conservación de los haces musculares, tijeras tipo agudo roma, bisturí, hoja de bisturí No.10, 20 gr de cloruro de sodio disuelto en 600cc agua destilada, por cada corazón, recipiente en aluminio y estufa eléctrica de cocción (30).

Para la aplicación de la técnica, se tuvo en cuenta el protocolo de la disección Torrent-Guasp, (figura 1). (25)

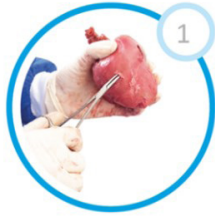



Figura 1. Estructura del corazón

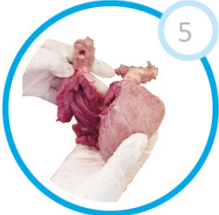




Despliegamiento progresivo de la banda miocárdica (A, B, C, D, E), según la disección del Dr. Torrent-Guasp. Dibujo de Torrent-Guasp. Ao: aorta; AP: arteria pulmonar; SD: segmento derecho; SI: segmento izquierdo; SDes: segmento descendente; SA: segmento ascendente; cpt: cuerda fibrosa pulmonotricúspide; fr: fibras recurrentes; fa: fibras aberrantes; fi: fibras intraseptales; ti: trígono fibroso izquierdo; a: raíz de la arteria pulmonar; b: fleje central de la banda; c: raíz cuadrada; d, d': nivel del surco posterior interventricular; e: punta del corazón; mpa: músculo papilar anterior; mpp: músculo papilar posterior (25).

De este protocolo, se realizaron algunas modificaciones y se consideraron los siguientes pasos, acompañados de registros fotográficos permanentes (Tabla 1)

Tabla 1. Pasos de la técnica realizada

Pasos	Descripción
	<p><i>Limpieza y desengrase</i></p> <p>Se realizó adecuada limpieza del corazón porcino, retirando minuciosamente la grasa del surco atrio-ventricular para visualizar la dirección de los haces musculares (31). Se sumergió el corazón en 600 cc de agua destilada agregando 20 gr de cloruro de sodio puro, se dejó en cocción 30 segundos a 100ª C.</p>
	<p><i>Separación de cavidades y sección de grandes vasos:</i></p> <p>Se separaron los atrios (aurículas) de los ventrículos y seccionaron los grandes vasos de la arteria aorta y tronco arteria pulmonar a dos o tres centímetros de su raíz.</p>
	<p><i>Visualización de capa muscular dispuesta en dirección oblicua:</i></p> <p>El corazón de este modo quedó listo para su disección, facilitando la apertura de la capa muscular dispuesta en dirección oblicua (32).</p>
	<p><i>Separación de pared libre de ventrículo derecho:</i></p> <p>Tras despegar la arteria aorta y tronco arteria pulmonar, adosadas entre sí en su primer tramo, e incidiendo a lo largo del surco interventricular anterior, se separó la pared libre del ventrículo derecho.</p>

Pasos	Descripción
	<p><i>Obtención de trayectoria laminar observado el límite posterior de la cavidad ventricular derecha, plano de deslizamiento o de clivaje:</i> Puede ser observado el límite posterior de la cavidad ventricular derecha, representado por el fondo lineal del ángulo diedro constituido por aquella pared y el tabique interventricular. El conocimiento de tal hecho anatómico, el supuesto por el límite posterior de la cavidad ventricular derecha, reviste especial interés puesto que indica dónde debe ser encontrada la trayectoria laminar, plano de deslizamiento o de clivaje, cuyo seguimiento permite evidenciar la banda miocárdica ventricular (33).</p>
	<p><i>Tracción de la trayectoria laminar, trayectoria conducente al triángulo fibroso izquierdo que, a continuación, es escindido:</i></p> <p>Efectuando una tracción, al empujar lateralmente hacia afuera a la pared libre del ventrículo derecho, queda al descubierto, en su primera parte, aquella trayectoria laminar, trayectoria conducente al triángulo fibroso izquierdo que, a continuación, es escindido.</p>
	<p><i>Obtención de la banda miocárdica:</i></p> <p>Tras retroceder, volviendo a la zona donde estaba el límite de la cavidad ventricular derecha, son separados dos planos musculares cuyas fibras, cruzadas en ángulo recto por ser unas verticales y las otras horizontales, conforman el tabique interventricular (34).</p> <p>La banda miocárdica es entonces extendida y obtenida para su análisis.</p>

RESULTADOS

Con base en el análisis de las variables dependientes de la técnica, a continuación, se presentan los resultados (Tabla 2).

Tabla 2. Resultados de disección, configuración y segmentación en cada corazón estudiado

Número de Corazón	Disección		Configuración		Segmentación	
	Si	No	Si	No	Lazada basal	Lazada Apexiana
1	X			X	No	No
2	X			X	No	No
3	X		X		S.D*	No
4	X		X		S.D*	No
5	X		X		S.D*. S.I**.	No
6	X		X		S.D*. S.I**.	S.Ds***.
7	X		X		S.D*. S.I**.	S.Ds***

*S.D. Segmento derecho, **S.I. Segmento izquierdo, ***S. Ds. Segmento descendente.

Se logró evidenciar la conformación de las cavidades ventriculares definidas por una banda miocárdica que describe dos vueltas de espiral en su discurrir desde la raíz de la arteria pulmonar hasta la raíz aórtica, configurando una helicoide. En la banda se pudieron distinguir una lazada basal, con sus dos segmentos, derecho e izquierdo y una lazada apexiana, con sus dos componentes descendente y ascendente (35).

De los siete corazones porcinos, los dos primeros se disecaron sin previa cocción, en

estos no se evidenció un importante avance en la obtención de la banda miocárdica ventricular por pérdida en la integridad de los haces musculares. En los corazones 3 y 4, se obtuvo una correcta disección y visualización del segmento derecho de lazada basal. En el corazón 5, se logró la configuración de la pieza con segmentación derecha e izquierda correspondiente a la lazada basal. Por último, en los corazones 6 y 7 se avanzó en la segmentación de la porción descendente de la lazada apexiana sin éxito en la obtención de segmento ascendente respectivamente.

En comparación con la técnica Torrent-Guasp, son correspondientes los pasos 1-6, no obstante en el paso 7, los haces de las fibras musculares cruzadas en ángulo recto por ser unas verticales y las otras horizontales, conformando el tabique interventricular, entrecruzan la dirección de las mismas, perdiendo la continuidad en extensión de la banda muscular. El presente estudio tuvo dificultades para lograr la correcta obtención de la banda miocárdica ventricular.

La reproducción de la técnica descrita en la literatura, presenta la dificultad al desdoblar los últimos segmentos; a este nivel, los haces musculares se entrecruzan y no permiten visualizar la dirección correcta que las fibras recorren. Se pretende avanzar en próximos estudios, hasta lograr el desdoblamiento completo de la banda miocárdica ventricular.

DISCUSIÓN

Torrent-Guasp, realizó la disección anatómica de más de mil corazones animales hasta obtener el resultado que ilustrara la conformación precisa de la banda muscular, la estandarización de su técnica requiere de un trabajo constante, aplicando la disección en una muestra significativa de corazones ya sean humanos o porcinos que se asemejan morfológicamente.

Los hallazgos mediante disecciones de Torrent-Guasp, demostraron la presencia de

fascículos musculares ventriculares dispuestos en forma de espiral (23) estos hallazgos han sido aplicados en investigaciones realizadas en corazones de perros, ratas y humanos, para aportar desde la descripción micro y macroscópica del corazón, varias de las funciones cardíacas, y aspectos del fenómeno eléctrico ventricular que apoyan el concepto de la bipartición histológica y funcional del tabique interventricular en los animales de experimentación, así como en el corazón humano (36).

Los nuevos conceptos de la anatomía y la fisiología cardíaca, sobre la base de las observaciones formuladas por el descubrimiento de Francisco Torrent-Guasp de la banda miocárdica ventricular helicoidal, pueden ser útiles en el contexto de las estrategias quirúrgicas que actualmente se utilizan para tratar a los pacientes con defectos congénitos del corazón (37).

En la revisión de literatura efectuada, se encuentran varias publicaciones de los trabajos sobre la técnica de disección realizada por Torrent-Guasp, y estos replicados a favor de algunos contextos clínicos, en donde comprender la estructura de la banda miocárdica ventricular abre un nuevo campo al tratamiento de múltiples patologías cardíacas y su corrección quirúrgica en los humanos. Con base en la estructura ventricular, evidenciada a nivel macroscópico por unos trabajos anatómicos llevados a cabo en esta segunda

mitad del siglo XIX, sugieren procedimientos quirúrgicos para, con un mínimo de invasividad (*el traumatismo que supone la técnica debe ser decisivo, o al menos representar un importante factor como causa de muerte durante el postoperatorio*), lograr una eficiente remodelación ventricular en el tratamiento de la miocardiopatía dilatada, para obtener una adecuada reducción del volumen ventricular. Así, la importancia del conocimiento preciso de dicha banda es muy importante, porque evita la exéresis de los músculos papilares y de la válvula mitral, reduciendo complicaciones durante los procedimientos quirúrgicos, y así, se incrementa la tasa de supervivencia en el postoperatorio y recuperación completa de la función cardíaca. (38)

El funcionamiento del corazón es muy complejo. Para conocerlo, se abrieron nuevas perspectivas con la disección de la pared en la banda miocárdica, desde la estructura macroscópica ventricular y su diferenciación segmentaria. El interés por alcanzar un entendimiento sobre la relación necesariamente existente entre el referido hecho anatómico y la mecánica cardíaca, coherencia siempre habida entre la forma y función de todo órgano, ha inducido al desarrollo de unos estudios experimentales según los cuales la disminución del volumen de las cavidades ventriculares, acompañada de un descenso de la base de los ventrículos, tiene

lugar gracias a la contracción agonista del segmento descendente de la banda, previamente sometido a una elongación rectilínea, mientras el aumento del volumen ventricular, acompañado de un ascenso de la base de los ventrículos, acaece a consecuencia de la contracción antagonista del segmento ascendente de la banda, previamente sometido a una elongación curvilínea (9).

La organización del miocardio en una banda con dos helicoides facilita la comprensión de la mecánica cardíaca y su eficacia para generar la presión. Muchas de las pruebas que se han aportado para demostrar que la banda es el sustrato anatómico real del corazón se derivan de esta «conveniencia fisiológica». La interdependencia entre estructura y función es máxima en el corazón y difícilmente se puede explicar el rendimiento cardíaco sin una estructura adecuada o aceptar una anatomía no compleja para el desarrollo competente de la función (26).

Son escasas las publicaciones sobre las aproximaciones experimentales de esta técnica para el aprendizaje de la anatomía macroscópica cardíaca y la conformación de la banda miocárdica ventricular desde la arteria pulmonar a la arteria aorta, así, el presente trabajo experimental dirigido, aporta como método para aprender significativamente por una parte, en las actividades prácticas, propias de la formación

básica en morfofisiología, el desarrollo de habilidades a través de la investigación formativa y la experimentación que conducen a la apropiación de conocimiento científico que permitirá entender mejor desde las bondades observables de los detalles macroanatómicos diferenciados mediante el desdoblamiento y la obtención de la banda miocárdica ventricular, el funcionamiento del fenómeno mecánico contráctil cardíaco, atribuido a la disposición de las fibras cardíacas que describen esta banda miocárdica, admitiendo por otra parte en las actividades de formación clínica interactuar con la observación reflexiva y experiencia activa para aplicar estos conocimientos a nuevas experiencias bien sea de diagnóstico por imágenes o quirúrgico y otros afines ya comentados.

REFERENCIAS

1. Romero Reveron R. Andreas Vesalius (1514-1564), Founder of the Modern Human Anatomy. *Int J Morphol*. 2007;25(4):2-3.
2. San Mauro M. Anatomía cardíaca: una manera integral de estudiar las estructuras del corazón y los grandes vasos. La Plata, Buenos Aires: Universidad Nacional de La Plata. 2013. p. 7-11.
3. Pró E. Anatomía Clínica. 2a ed. Buenos Aires: Médica Panamericana; 2014. p. 490-491
4. Guyton A, Hall J. E. Tratado de fisiología médica. 12° ed. Barcelona: Elsevier; 2012. p. 101
5. Roberts D, Hersh L, Scher A. Influence of cardiac fiber orientation on wavefront voltage, conduction velocity, and tissue resistivity in the dog. *Circ Res*. 1979;44:701-12.
6. Taccardi B, Punske BB, Macchi E, Macleod RS, Ershler PR. Epicardial and intramural excitation during ventricular pacing: effect of myocardial structure. *Am J Physiol Heart Circ Physiol*. 2008;294:H1753-66.
7. Covell JW. Tissue structure and ventricular wall mechanics. *Circulation*. 2008;118:699.
8. Pinto M. Strain: una ventana a la mecánica ventricular. *Rev Chil Cardiol*. 2011;31:155-159.
9. Torrent-Guasp F. La mecánica agonista-antagonista de los segmentos descendente y ascendente de la banda miocárdica ventricular. *Rev Esp Cardiol*. 2001;54:1091-1102.
10. Gilbert SH, Benson AP, Li P, Holden AV. Regional localization of left ventricular sheet structure: integration with current models of cardiac fiber, sheet and band structure. *Eur J Cardiothorac Surg*. 2007; 32:231-49.

11. Knowler H. Demonstration of the ventricular muscle bands of the adult human heart. *Anat Rec.* 1908; 2:204.
12. Shaner, RF. On the muscular architecture of the ventricle, *J Anat.* 1924; 58:59.
13. Shaner RF. The development of the muscular architecture of the ventricles of the pig's heart, with a review of the adult heart and a note on two abnormal mammalian hearts. *Anat Rec.* 1928; 39(1):1-35. DOI: 10.1002/ar.1090390103.
14. Shaner RF. The development of the muscular arrangement in the ventricles of the heart. *Can Med Assoc J.* 1929; 20(4):386.
15. Tandler J., *Tratado de anatomía sistémica.* Barcelona: Salvat Editores; 1929. t 3, Cap. 1. p. 52.
16. Robb JS. A historical survey of studies of ventricular structure. *Med Prof Wom J.* 1934;41:203.
17. Robb JS, Hiss F, Robb RC. Localization of cardiac infarcts according to component ventricular muscles. *Am Heart J.* 1935;10:287.
18. Robb JS, Robb RC. Abnormal distribution of the superficial muscle bundles in the human heart. *Am Heart J.* 1938;15(5):597-603.
19. Robb JS, Robb RC. Normal heart; anatomy and physiology of structural units. *Am Heart J.* 1942;23:455.
20. Robb JS. Study of detail of muscle insertions in heart. *Bulletin International Am Mus.* 1949;30:84.
21. Eyster CJ. *The muscular architecture of the heart ventricles of the hog.* Chicago: Northwestern University, Dept. of Anatomy; 1951.
22. Thomas CE. The muscular architecture of the ventricles of hog and dog Hearts. *Am J Anat.* 1957;101:17.
23. Torrent-Guasp F. *Anatomía funcional del corazón.* Madrid: Paz Montalvo; 1957. p. 62-68.
24. Martínez A. Estructura muscular de los ventrículos del corazón humano. Disposición de las Fibras Miocárdicas. *An Fac Med.* 1963;46(4):514-530.
25. Cosín Aguilar J, In Memoriam J. Francisco Torrent-Guasp (1931-2005). *Rev Esp. Cardiol.* 2005;58(6):759-60.
26. Cosín Aguilar J, Hernández Martínez A. The Band Arrangement of Myocardial Fibres Determines Cardiac Morphology and Function. *Rev Esp Cardiol.* 2013;66(10):768-770.
27. Poveda F, Gil D, Martí E, Andaluz A, Ballester M, Carreras F. Helical structure of the cardiac ventricular anatomy

- assessed by diffusion tensor magnetic resonance imaging with multiresolution tractography. *Rev Esp Cardiol*. 2013 Oct;66(10):782-790.
28. Zhang H. Mixed effects multivariate adaptive splines model for the analysis of longitudinal and growth curve data. *Stat Meth Med Res*. 2004;13:63-82.
 29. Torrent-Guasp F, Ballester M, Buckberg G, Carreras F, Flotats A, Carrio I, et-al. Spatial orientation of the ventricular muscle band: physiologic contribution and surgical implications. *J Thorac Cardiovasc Surg*. 2001; 122:389-92.
 30. Torrent-Guasp F, Whimster WF, Redmann K. A silicone rubber mould of the heart. *Technol Health Care*. 1997;5:13-20.
 31. Pallarés V, Hernández A, Capdevila C, Cosín J, Torrent-Guasp F, Morillas P. Secuencia de contracción ventricular según el modelo descrito por Torrent-Guasp. *Rev Esp Cardiol*. 2000;53(Supl 2):49.
 32. Lunkenhemier PP, Lunkenheimer A, Torrent-Guasp F. *Kardiodynamic: Wege Zur strukturgerechten Analyse der Myokardfunktion*. Beitrage Zur Kardiologie, Band 33. Bladt Heppenheim: Herausgegeben von K.-A. Zölch, 1985. p. 12-13.
 33. Torrent Guasp F. Un modelo elástico del corazón. *Rev Esp Cardiol*. 1996; 49; 516-522.
 34. LeGrice IJ, Smaill BH, Chai LZ, Edgar SG, Gavin JB, Hunter PJ. Laminar structure of the heart: ventricular myocyte arrangement and connective tissue architecture in the dog. *Am J Physiol*. 1995;38:H571-82.
 35. Torrent Guasp F. La mecánica agonista-antagonista de los segmentos descendente y ascendente de la banda miocárdica ventricular. *Rev Esp Cardiol*. 2001;54:1091-102.
 36. Medrano GA, De Micheli A, Aranda A, Iturralde P. Investigación clínico-experimental ¿es aún válido el concepto de "salto de onda"? *Arch Cardiol Méx*. 2000;70(1).p. 19-29
 37. Corno AF, Kocica MJ, Torrent-Guasp F. The helical ventricular myocardial band of Torrent-Guasp: potential implications in congenital heart defects. *Eur J Cardiothorac Surg*. 2006 Apr;29Suppl 1:S61-8.
 38. Torrent Guasp F, Caralps Riera JM, Ballester Rodés M. Cuatro propuestas para la remodelación ventricular en el tratamiento de la cardiopatía dilatada. Servicio de Cirugía Cardíaca. Hospital de la Santa Creu i Sant Pau. Barcelona. *Rev Esp Cardiol*. 1997;50:682-688.