ISUB

REPORTE DE CASO

REVISTA DE INVESTIGACIÓN EN SALUD. UNIVERSIDAD DE BOYACÁ
2023;10 (2): 178-187 doi: https://doi.org/10.24267/23897325.1068

Paquimeningitis hipertrófica posneurosífilis: presentación de caso

Jaime Alberto Osorio Bedoya[1], Sandra Patricia Jurado López[2], Oscar Andrés Virgüez Ramos[3], José Luis Bustos[2], Dayan Paola Gómez Camargo[3]

Resumen

Introducción: La paquimeningitis hipertrófica es una enfermedad inusual y multicausal que se caracteriza por un engrosamiento de la duramadre, secundario a un proceso inflamatorio crónico. Las manifestaciones clínicas dependen del lugar de la afectación neurológica. Para el diagnóstico se requiere integrar aspectos clínicos, de laboratorios, imagenológicos y en ocasiones biopsia meníngea. El tratamiento es según la etiología, siendo los corticoides los medicamentos de primera línea.

Descripción del caso: hombre de 67 años, con un cuadro clínico progresivo de tres años de evolución consistente en cefalea intermitente, disminución de la agudeza visual, desorientación temporoespacial, depresión y trastorno de la marcha. Se realizó una punción lumbar que evidenció una prueba no treponémica reactiva y se solicitó una resonancia magnética nuclear de cerebro con hallazgo de engrosamiento paquimeníngeo frontotemporal derecho y de nervios ópticos. Se le diagnosticó paquimeningitis hipertrófica secundaria a neurosífilis. Se dio tratamiento con antibioticoterapia y corticoesteroide. El paciente evolucionó de forma desfavorable y falleció.

Conclusión: Esta es una de las pocas presentaciones de caso de paquimeningitis hipertrófica causada por neurosífilis, la cual aporta información importante a la literatura. En ausencia de una detección temprana, tratamiento oportuno y adecuado, el curso clínico de la patología está marcada por un deterioro neurológico progresivo, pérdida de la visión e inclusive estatus convulsivo, dejando secuelas irreversibles e incluso puede progresar hasta la muerte.

Palabras clave: meningitis; neurosífilis; enfermedades del nervio óptico; duramadre.

[1] Universidad de Boyacá (Tunja, Colombia).

[2] Hospital Universitario San Rafael de Tunja (Colombia).

[3] Facultad de Ciencias de la Salud Universidad Pedagógica y Tecnológica de Colombia (Tunja, Colombia).

Autor de correspondencia: Jaime Alberto Osorio Bedoya. Correo electrónico: jaiosorio@uniboyaca.edu.co

Citar este artículo así:

Osorio-Bedoya JA, Jurado López SP, Virgüez Ramos OA, Bustos JL, Gómez Camargo D P. Paquimeningitis hipertró ica posneurosí ilis: presen-tación de caso. Rev Investig Salud Univ Boyacá. 2023;10(2):178-187. https://doi.org/10.24267/23897325.1068

Fecha de recibido: 15/08/2023 **Fecha de aceptación:** 06/11/2023

Post-Neurosyphilis Hypertrophic Pachymeningitis: Case Report

Abstract

Introduction: hypertrophic pachymeningitis is an unusual and multicausal disease, which is characterized by a thickening of the dura mater secondary to a chronic inflammatory process; clinical manifestations depend on the site of neurological involvement. To make the diagnosis, it is necessary to integrate clinical, laboratory, imaging aspects and sometimes meningeal biopsy. Treatment depends on the etiology, with corticosteroids being the first-line medications.

Case description: the case of a 67 year old man is presented, with a progressive clinical picture of 3 years of evolution consisting of intermittent headache, decreased visual acuity, temporospatial disorientation, depression and gait disorder. A lumbar puncture was performed, which showed a reactive non-treponemal test, and a nuclear magnetic resonance imaging of the brain was requested, revealing right fronto-temporal pachymeningeal thickening and optic nerves; hypertrophic pachymeningitis secondary to neurosyphilis was diagnosed. Treatment was given with antibiotic therapy and corticosteroid. The patient had an unfavorable evolution and died.

Conclusion: this is one of the few case reports of hypertrophic pachymeningitis caused by neurosyphilis, which contributes important information to the literature. In the absence of early detection, timely and adequate treatment, the clinical course of the pathology is marked by progressive neurological deterioration, loss of vision and even seizure status, leaving irreversible sequelae, which can progress to death.

Keywords: meningitis; neurosyphilis; diseases of the optic nerve; dura mater.

Paquimeningite hipertrófica pós-neurossífilis: apresentação de caso

Resumo

Introdução: A paquimeningite hipertrófica é uma doença incomum e multicausal caracterizada por um espessamento da dura-máter, secundário a um processo inflamatório crônico. As manifestações clínicas dependem do local do comprometimento neurológico. O diagnóstico requer a integração de aspectos clínicos, laboratoriais, de imagem e, às vezes, biópsia meníngea. O tratamento é de acordo com a etiologia, sendo os corticosteroides os medicamentos de primeira linha.

Descrição do caso: Homem de 67 anos, com um quadro clínico progressivo de três anos de duração, consistindo em cefaleia intermitente, diminuição da acuidade visual, desorientação temporo-espacial, depressão e distúrbios de marcha. Foi realizada uma punção lombar que mostrou um teste não treponêmico reativo e uma ressonância magnética cerebral que evidenciou espessamento paquimeningeo frontotemporal direito e dos nervos ópticos. Foi diagnosticado com paquimeningite hipertrófica secundária a neurosífilis. Foi tratado com antibioticoterapia e corticosteroides. O paciente teve uma evolução desfavorável e faleceu.

Conclusão: Este é um dos poucos casos relatados de paquimeningite hipertrófica causada por neurosífilis, o que contribui com informações importantes para a literatura. Na ausência de detecção precoce, tratamento oportuno e adequado, o curso clínico da patologia é marcado por um deterioro neurológico progressivo, perda de visão e até mesmo status convulsivo, deixando sequelas irreversíveis e podendo progredir até a morte.

Palavras-chave: meningite; neurosífilis; doenças do nervo óptico; dura-máter.

INTRODUCCIÓN

La paquimeningitis hipertrófica (PH) es una patología rara, caracterizada por un engrosamiento de la duramadre craneal o espinal de manera localizada o difusa secundaria a un proceso inflamatorio crónico. Se han documentado pocos casos en la literatura y se ha estimado una prevalencia de 0,949 por cada 100 000 habitantes (1,2). La etiología es multicausal y se han descrito casos de origen reumatológico, neoplásico, inmunológico, infeccioso e idiopático (3).

Las manifestaciones clínicas dependen del lugar de la afectación neurológica, ya sea craneal, craneoespinal y espinal, con formas asintomáticas o incluso alteraciones neurológicas severas (4). Para realizar el diagnóstico se requiere integrar aspectos clínicos, de laboratorios e imagenológicos y, en ocasiones, es necesario realizar una biopsia meníngea (1).

El tratamiento depende de la etiología. Se ha documentado que los corticoides son medicamentos de primera línea; sin embargo, se han documentado casos en que se requiere manejo quirúrgico descompresivo (1,4-5). El diagnóstico temprano y el manejo oportuno puede evitar daños permanentes y mejorar el pronóstico de la patología (1). Así, el objetivo de este trabajo fue describir un caso de paquimeningitis secundario a neurosífilis.

DESCRIPCIÓN DEL CASO

El caso corresponde al de un hombre de 67 años de edad, con antecedentes de una neuritis óptica bilateral y una PH de etiología no estudiada, sin otro antecedente personal o familiar de importancia. Comenzó con un cuadro clínico progresivo de 3 años de evolución consistente en cefalea intermitente, disminución de la agudeza visual, desorientación temporoespacial, depresión y trastorno de la marcha, llegando a la dependencia grave de actividades de vida diaria, motivo por el cual fue trasladado a un centro asistencial.

En el examen físico de ingreso se encontró desorientado en tiempo y espacio, memoria con fallas multidominio, test de Montreal Cognitive Assessment (MOCA) de 12/30 puntos, lenguaje bradilálico poco coherente, disminución marcada de la agudeza visual bilateral, fuerza muscular generalizada disminuida (4/5) según la escala de Daniels con espasticidad leve, hiperreflexia y apraxia de la marcha. Dado lo anterior, se decidió hospitalizar.

En el primer día de hospitalización se le realizaron pruebas de química sanguínea (glucemia, creatinina, nitrógeno ureico en sangre, bilirrubinas, ionograma y transaminasas), que mostraron resultados normales; así mismo, antígeno para SARS-CoV-2 y virus de la inmunodeficiencia humana (VIH) no reactivo, prueba VDRL (*venereal disease*

research laboratory) en suero positivo, anticuerpos antinucleares (ANA) negativos, anticuerpos nucleares extraíbles (ENA) negativos, anticuerpos anticitoplasma de neutrófilos (ANCA) C y P negativos, complementos C3 y C4 no consumidos, proteína C reactiva y velocidad de sedimentación globular sin alteración.

En el segundo día de hospitalización se le realizó una punción lumbar (PL) que evidenció una ligera pleocitosis mononuclear con proteinorraquia y un VDRL reactivo 1:24 diluciones (tabla 1).

Con estos resultados se diagnosticó neurosífilis y se inició manejo con penicilina cristalina (4 millones de unidades por vía endovenosas cada 4 horas durante 14 días) y prednisolona (50 mg cada día por vía oral). Se solicitó una resonancia magnética nuclear (RMN) de cerebro con hallazgo de engrosamiento difuso marcado paquimeníngeo frontotemporal derecho, tienda de cerebelo y de nervios ópticos. Se diagnosticó PH causada por neurosífilis (figura 1).

Tabla 1. Características del líquido cefalorraquídeo

Características	Resultados	Valor normal
Citoquímica de LCR		
Glucosa LCR	37 mg/dl	≥60 % de glucemia
Proteínas	70 mg/dl	35-45 mg/dl
Citológico de LCR		
Color	Incoloro	Incoloro
Aspecto	Transparente	Transparente
Hematíes	0/Ul	0/Ul
Leucocitosis	$5 \times mm^3$	$<5 \times mm^3$
Mononucleares	$5 \times mm^3$	$<5 \times mm^3$
Examen microbiológico		
VDRL	Reactivo 1:24 diluciones	No reactivo
Tinta china	Negativo	Negativo
Tinción de GRAM	Negativo	Negativo
Test de ADA	Negativo	Negativo
PCR TB	Negativo	Negativo
Film Array LCR	Negativo	Negativo
Cultivo para bacterias	Negativo	Negativo
Química sanguínea		
Glucosa en suero	91 mg/dl	70 a 100 mg/dl

LCR: líquido cefalorraquídeo; ADA: adenosina desaminasa; PCR TB: reacción en cadena de la polimerasa para *Mycobacterium tuberculosis*; Film Array LCR: reacción en cadena de la polimerasa para múltiples patógenos.

Figura 1. Resonancia magnética nuclear de cerebro con contraste. A). Secuencia T2: hiperintensidad por engrosamiento meníngeo infratentorial de tienda de cerebelo en forma ovoidea. B) Secuencia T2: hiperintensidad por engrosamiento meníngeo frontotemporoparietal. C) Secuencia T2: hiperintensidad por engrosamiento meníngeo que afecta los nervios ópticos en el segmento infraorbitario distal y del canalicular. D) Secuencia *Flair* con hiperintensidad por engrosamiento meníngeo de los nervios ópticos en su segmento infraorbitario anterior

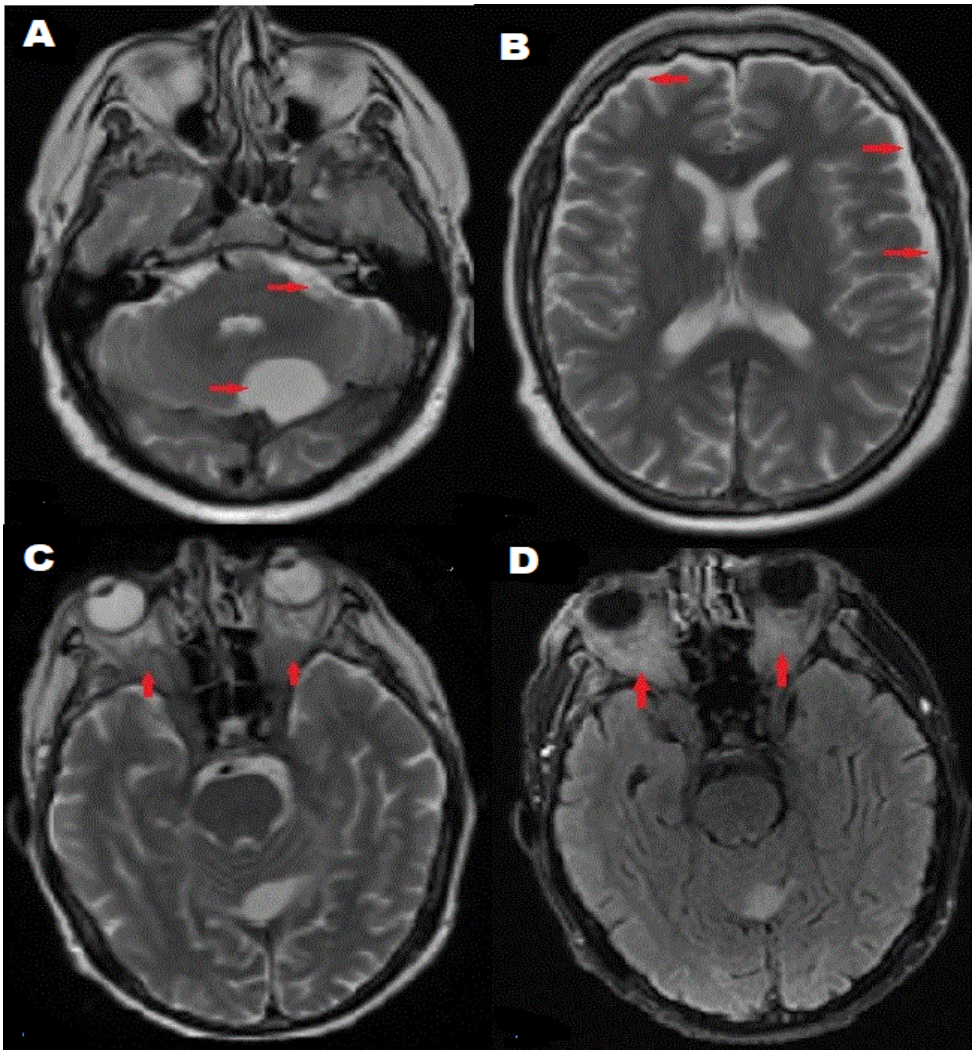

Al cuarto día de la hospitalización el paciente presentó un estatus convulsivo mioclónico refractario, evidenciado por clínica y videotelemetría. Requirió manejo en la unidad de cuidados intensivos con soporte ventilatorio e infusión de midazolam (5 mg endovenoso por hora) y ácido valproico (500 mg endovenoso cada 8 horas). Al sexto día de hospitalización se solicitó control de videotelemetría con evidencia de estatus suprarrefractario. El paciente presentó una evolución desfavorable y al decimosegundo día de hospitalización falleció.

La presente investigación tuvo en cuenta la Ley 1581 de 2012, la cual alude a la protección de datos personales (6). Se solicitó el consentimiento informado por escrito, que aceptó y firmó el familiar responsable del sujeto para la publicación del caso, teniendo en cuenta el estado cognitivo del paciente.

DISCUSIÓN

La PH es una patología inusual, caracterizada por un engrosamiento de la duramadre craneal o espinal de manera localizada o difusa secundaria a un proceso inflamatorio crónico (1,6). Las causas son múltiples, pero la más común es de origen idiopático, seguida de vasculitis secundaria a ANCA. También se han informado casos de tuberculosis, lupus eritematoso sistémico, síndrome de Sjögren, artritis reumatoidea, granulomatosis de Wegener, fibroesclerosis multifocal, sarcoidosis, arteritis temporal, carcinomatosis meníngea, linfoma, enfermedad de Lyme, infección por VIH y neurosífilis, que tiene pocos casos descritos en la literatura (2,7-10).

La enfermedad tiene tres maneras de presentación clínica, según la ubicación: espinal, craneoespinal y craneal. Esta última es la más frecuente (79 %) y predomina en el sexo masculino y edad por encima de los 50 años (4,11,12). Se ha documentado que el síntoma más común es la cefalea (92 %), seguida por la afectación de los nervios craneales, siendo el más afectado el nervio óptico (25%), que se manifiesta con alteración de la visión. Otras presentaciones menos frecuentes son la pérdida de la audición, alteración de la conciencia, pérdida de la fuerza, ataxia, alteración sensorial y convulsión (7,11,13-15).

Los exámenes de laboratorio en sangre dependerán de la etiología de la PH. Los ANCA y la inmunoglobulina IgC4 son los más reconocidos para descartar vasculitis autoinmunes, ANA, ENA y factor reumatoideo para estudiar enfermedades reumatológicas (lupus eritematoso sistémico, síndrome de Sjögren o artritis reumatoidea). Los laboratorios de VIH y VDRL buscan etiología infecciosa (sida y sífilis). Otros laboratorios que pueden ser inespecíficos son el conteo de glóbulos blancos en la sangre, el cual se puede presentar en un 57 % de los casos, la proteína C reactiva en un

79 % y la velocidad de sedimentación globular en un 87 % (1,7,8).

Los hallazgos más frecuentes del líquido cefalorraquídeo son la hiperproteinorraquia y la pleocitosis de predominio linfocitario; sin embargo, se puede detectar un resultado normal u otros datos relevantes como un VDRL reactivo, que confirma la patología de la neurosífilis (9).

Dentro de los estudios de imagenología, la RMN puede mostrar en el tejido cerebral en T1 isodenso alteraciones estructurales en las cisternas de la base; en T2 hipertenso, hallar edema, y con gadolinio (medio de contraste) T1, documentar un realce mayor de 2 milímetros, que evidenciaría un engrosamiento de la duramadre en todos los casos (4). En la PH idiopática y en la meningitis tuberculosa, la fosa posterior es la de mayor compromiso; en la vasculitis autoinmune es en el lóbulo frontal, parietal, occipital, y en la neurosífilis, el reporte de caso muestra un engrosamiento difuso marcado paquimeníngeo frontotemporal derecho, tienda de cerebelo y de nervios ópticos (7,10).

La biopsia dural es considerada el test de referencia para el diagnóstico etiológico de la PH. Se realiza en casos dudosos que requieren su confirmación y excluir otras causas de la enfermedad. Se han documentado hallazgos característicos de fibrosis meníngea, células plasmáticas e infiltrado linfocitario (11).

El tratamiento está enfocado según la causa. La terapia con corticoides es la opción farmacológica de primera línea; sin embargo, usualmente, lleva a una mejoría temporal de los síntomas. En la literatura se ha documentado que la tasa de recurrencia es del 16 % de los casos, los cuales se controlan mejor con la administración de un corticoide seguido de inmunosupresores, como ciclofosfamida y azatioprina. Al igual, se han reportado beneficios a largo plazo con rituximab (biológico) (4,12). El manejo quirúrgico se limita a casos con déficit neurológico severo y que no responda a medicamentos (5).

Un diagnóstico temprano, así como un manejo oportuno y adecuado, se asocia con un menor riesgo de secuelas neurológicas, especialmente las neurooftalmológicas, que mejoran el pronóstico de la patología y la calidad de vida del paciente (11,13,14). Durante la escritura del artículo, se reconoció como limitación el encontrar escasas investigaciones de PH causada por neurosífilis; pero es una oportunidad para aportar información de la enfermedad.

En conclusión, este es uno de los pocos reportes de casos de PH causada por neurosífilis, el cual contribuye con información importante a la literatura. Su presentación clínica es variada, y para realizar el diagnóstico se requieren estudios de PL, RMN con medio de contraste y, si es necesario, biopsia, para confirmar y excluir otra causas.

En ausencia de una detección temprana y de un tratamiento oportuno y adecuado, el curso clínico de la patología está marcado por un deterioro neurológico progresivo, pérdida de la visión e inclusive estatus convulsivo, que deja secuelas irreversibles, y que aun lleva a la muerte.

AGRADECIMIENTOS

Se agradece al grupo de neurología del Hospital San Rafael de Tunja (Colombia).

CONFLICTO DE INTERESES

Los investigadores declaran no presentar ningún conflicto de intereses.

FINANCIACIÓN

Los investigadores no recibieron financiación.

REFERENCIAS

1. Abrantes FF, Moraes MPM de, Rezende Filho FM, Pedroso JL, Barsottini OGP. A clinical approach to hypertrophic pachymeningitis. Arq Neuro-Psiquiatr. 2020;78(12):797-804. https://doi.org/10.1590/0004-282x20200073

2. Yonekawa T, Murai H, Utsuki S, Matsushita T, Masaki K, Isobe N, et al. A nationwide survey of hypertrophic pachymeningitis in Japan. J Neurol Neurosurg Psychiatry. 2014;85(7):732-9. https://doi.org/10.1136/jnnp-2013-306410

3. Jagiasi K, Barvalia PP. Is Hypertrophic pachymeningitis really idiopathic? Neurol India. 2022 Nov 1;70(6):2422-6. https://doi.org/10.4103/0028-3886.364052

4. Racca Velásquez FR, Manjarrez Coello W, Sabalza Castilla J, García FA, Barón Salgado M, Tumiri Lezcano V, et al. Paquimeningitis hipertrófica posinfecciosa: presentación de caso clínico. Salud(i)Ciencia. 2019;23(4):343-47. https://doi.org/10.21840/siic/160175

5. Chen H, Zhang W, Jing J, Raza HK, Zhang Z, Zhu J, et al. The clinical and imaging features of hypertrophic pachymeningitis: a clinical analysis on 22 patients. Neurol Sci. 2019 feb 1;40(2):269-74. https://doi.org/10.1007/s10072-018-3619-4

6. Ley 1581 del 17 de octubre de 2012, por la cual se dictan disposiciones generales para la protección de datos personales [internet]. Disponible en: https://www.funcionpublica.gov.co/eva/gestornormativo/norma.php?i=49981

7. Xiao X, Fu D, Feng L. Hypertrophic pachymeningitis in a southern Chinese population: a retrospective study. Front Neurol. 2020 Nov 17;11:565088. https://doi.org/10.3389/fneur.2020.565088

8. Zhuajin Bi, Ke Shang, Jie Cao, Zhuyi Su, Bitao Bu, Shabei Xu, et al. Hypertrophic pachymeningitis in Chinese patients: presentation, radiological findings, and clinical course. Biomed Res Int. 2020;2020:1-9. https://doi.org/10.1155/2020/2926419

9. Lagger IA, Kurtz V, López JI, Crespo J, Pérez García J, Ballesteros D, et al. Paquimeningitis hipertrófica idiopática: reporte de un caso. Front Med [internet]. 2018;13(1):40-2. Disponible en: https://www.researchgate.net/publication/324583948

10. Hernández E, Ariza M. Neurosífilis. Acta Neurol Colomb. 2021 may;37(1 Suppl 1):72-80. https://doi.org/10.22379/24224022337

11. Sergio P, Alejandro R, Cristian F. Hypertrophic pachymeningitis due to IgG4-related disease (RD-IgG4): a case report. Reumatol Clín (English Edition). 2023 jun 1;19(6):338-44. https://doi.org/10.1016/j.reumae.2023.05.001

12. Lizarazo J, Parra E, Gutiérrez P, Mora C, Vargas J. Paquimeningitis craneal hipertrófica idiopática. Biomédica. 2004;24(2):125-32. https://doi.org/10.7705/biomedica.v24i2.1258

13. Yao Y, Xu Y, Li X, Song T, Xu W, Duan Y, et al. Clinical, imaging features and treatment response of idiopathic hypertrophic pachymeningitis. Mult Scler Relat Disord. 2022 Oct 1;66:104026. https://doi.org/10.1016/j.msard.2022.104026

14. Dash GK, Thomas B, Nair M, Radhakrishnan A. Clinico-radiological spectrum and outcome in idiopathic hypertrophic pachymeningitis. J Neurol Sci. 2015 Mar 15;350(1-2):51-60. https://doi.org/10.1016/j.jns.2015.02.013

15. Morga R, Radwańska E, Trystuła M, Pąchalska M. Health related quality of life of the patient with immunoglobulin g4-related cranial hypertrophic pachymeningitis (IGG-HP) causing disturbances of cognitive control treated with neurofeedback. Acta Neuropsychologica. 2021 jun 26;19(3):373-88. https://doi.org/10.5604/01.3001.0015.2694

Esta obra está bajo una licencia de Creative Commons Reconocimiento-NoComercial 4.0 Internacional